

MUTILACIÓN DENTARIA
EN UN CRÁNEO INDÍGENA DEL CHUBUT

POR

MILCIÁDES ALEJO VIGNATI

LA PLATA
REPÚBLICA ARGENTINA

—
1948

MUTILACIÓN DENTARIA
EN UN CRÁNEO INDÍGENA DEL CHUBUT

POR MILCÍADES ALEJO VIGNATI

Poco tiempo después que diera a conocer un nuevo tipo de mutilación dentaria en una mandíbula aborigen de la gobernación de Santa Cruz (Vignati, *Nueva mutilación*, 439), al revisar el material craneano de nuestras colecciones patagónicas, tuve la oportunidad de encontrar otra clase de deformación voluntaria en el sistema dental del maxilar superior que se repite en varios cráneos con intensidad diferente¹. Para no obscurecer la descripción, he hecho caso omiso de las variantes y tengo sólo en cuenta al más típico.

El cráneo afectado está catalogado con el número 1017 y procede de Trelew, en el territorio de Chubut (Lehmann-Nitsche, *Catálogo*, 59). No existen otros datos referentes al yacimiento. Ello no obstante, el aspecto fresco — aunque no graso — indica que es relativamente reciente: no más de dos siglos de antigüedad.

Los elementos dentarios mutilados son los dos caninos y el incisivo 2, izquierda, todos del maxilar superior, que han sido chaflanados de adelante y arriba hacia abajo y atrás.

Es posible, en parte, determinar el proceso seguido: en primer término se ha hecho saltar esquirlas del esmalte hasta lograr eliminar las cúspides caninas y formar un plano apro-

¹ Son los que están catalogados con los números 1087, 1104, 1123, 1125, 1157, 1168, 1199.

ximadamente paralelo al deseado, y una vez obtenido éste — aunque de manera un tanto grosera — se ha limado a fondo para dejarlos pulidos en la forma que nos es dado estudiar.

Esos dos tiempos son perceptibles todavía en cualquiera de ellos. En el canino, lado derecho, existen dos planos del que sólo se ha pulimentado el más visible, correspondiente a la mitad sagital posterior; el otro, vecino al incisivo, ha quedado con la superficie tosca, propia del trabajo preliminar de acomodación. Junto al borde alveolar está intacta — es decir, en relieve — una pequeña escama de cemento, posiblemente, como consecuencia de estar, en vida, cubierta por la encía. Cosa similar puede verse en el canino izquierdo, que se presenta, en todo, homólogo al anterior. En la superficie pulida de ambos existe el corte subcircular de la cámara pulparia. Por último, el incisivo 2 izquierda, ha quedado poco menos que en el primer tiempo. Hay un plano único que no ha sido sometido al limado perfecto de los otros.

Según puede verse en las distintas fotografías que publico (láminas I y II), estas mutilaciones son muy poco llamativas y a primera vista pueden ser confundidas, como comunes casos de usura; sólo un examen atento las hace diferenciables por el brillo que les confiere su mayor pulido.

Aunque poco aparentes, creo que no puede dudarse que se trata de deformaciones voluntarias, puesto que, ni los elementos dentarios de la mandíbula han podido causar este desgaste, ni tampoco puede atribuirse al uso continuado de un cuerpo extraño, por cuanto éste habría dejado rastros igualmente inconfundibles en los dientes opuestos de aquélla. Tal falta de coordinación en la dentición de ambos maxilares asume un carácter de testimonio difícil de ser controvertido.

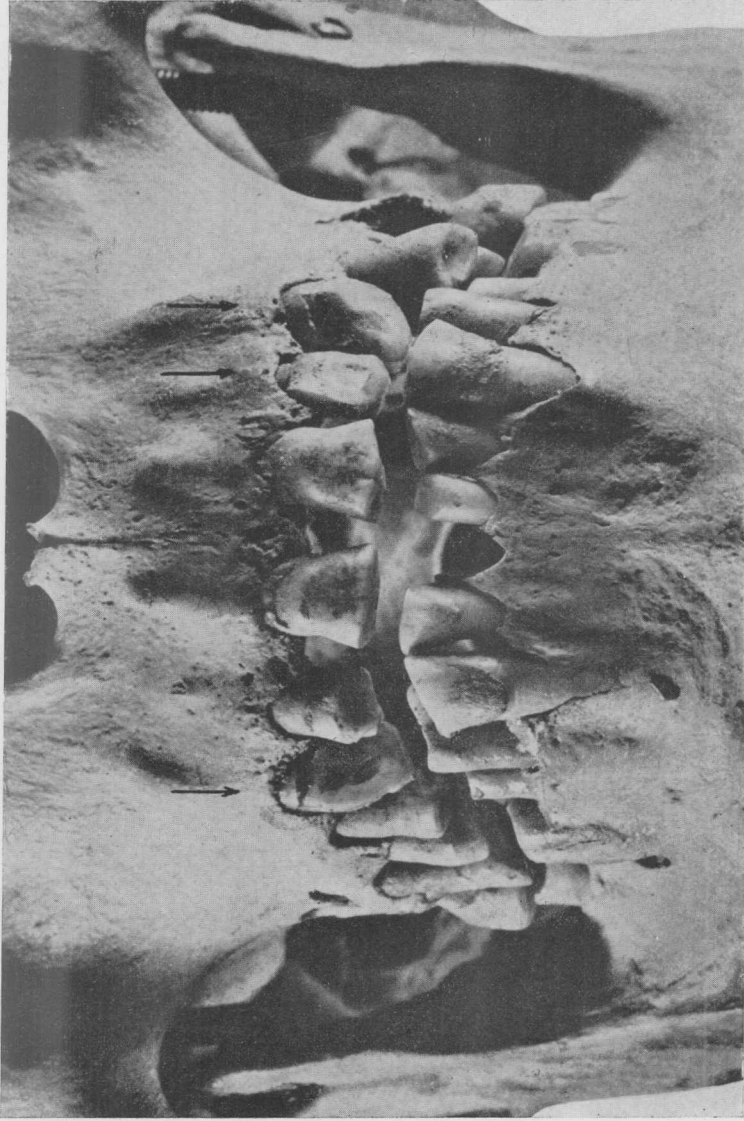
No recuerdo que se haya publicado ningún caso similar que tenga por sede la mutilación a los caninos. En cuanto a técnica es idéntico a la del cráneo número 165 del lago Buenos Aires (Dembo, *Alteraciones*, 182), aunque el que ahora describo no tiene la prolongación aguda del borde oclusal que presenta aquel incisivo.

En la reciente propuesta de clasificación de las mutilaciones dentarias formulada por el Dr. Delfino, el caso del cráneo de Trelew quedaría definido como un “buco-incisal” (Delfino, *Alteraciones dento-maxilares*, 105).

BIBLIOGRAFÍA

- DELFINO, AMBROSIO: *Alteraciones dento-maxilares intencionales de carácter étnico. Nueva clasificación*, en *Revista del Museo de La Plata*, (Nueva serie), *Antropología IV*, páginas 93-115; La Plata, 1948.
- [DEMBO, ADOLFO]: *Alteraciones dentarias*, en ADOLFO DEMBO y J. IMBELLONI, *Deformaciones intencionales del cuerpo humano de carácter étnico. Humanior*. Biblioteca del americanista moderno, sección A, III, 159-190; Buenos Aires, s. f.
- LEHMANN-NITSCHKE, ROBERT: *Catálogo de la Sección Antropológica del Museo de La Plata*, 128 páginas; Buenos Aires, 1911.
- VIGNATI, MILCIÁDES ALEJO: *Nueva mutilación dentaria en una mandíbula aborigen de Santa Cruz*, en *Notas del Museo de La Plata*, IV, 433-441; Buenos Aires, 1939.

La Plata, 13 de septiembre de 1948.



Vista frontal de la dentadura del cráneo 1017. Las flechas en negro marcan los dientes afectados.



Fig. 1. — Vista lateral derecha de la dentadura del cráneo 1017. Como en la lámina anterior, la flecha señala el diente mutilado.

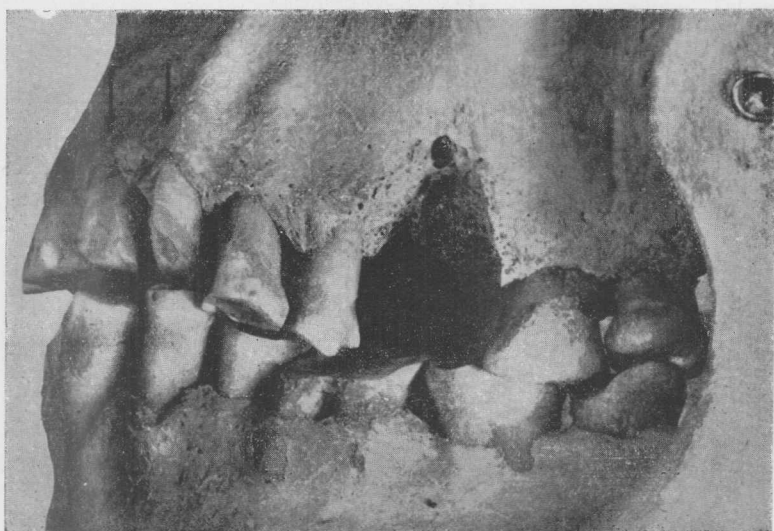


Fig. 2. — Vista lateral izquierda de la dentadura del cráneo 1017. Las flechas señalan los dientes mutilados.