

MINISTERIO DE EDUCACION Y JUSTICIA DE LA NACION  
DIRECCION GENERAL DE CULTURA

REVISTA

DEL

MUSEO ARGENTINO DE CIENCIAS NATURALES « BERNARDINO RIVADAVIA »

E

INSTITUTO NACIONAL DE INVESTIGACION DE LAS CIENCIAS NATURALES

DIRECTOR: MAX BIRABEN

---

Ciencias Zoológicas

Tomo VIII, nº 18

## PRIMERAS ETAPAS

DEL

# SISTEMA CIRCULATORIO EN « FITZROYIA »

POR

MARIA ISABEL HYLTON SCOTT

DEL TOMO DE HOMENAJE AL PROFESOR MARTIN DOELLO-JURADO

BUENOS AIRES

IMPRENTA Y CASA EDITORA « CONI »

684, CALLE PERÚ, 684.

1962

REVISTA

DEL

MUSEO ARGENTINO DE CIENCIAS NATURALES «BERNARDINO RIVADAVIA»

E

INSTITUTO NACIONAL DE INVESTIGACION DE LAS CIENCIAS NATURALES

DIRECTOR: MAX BIRABEN

Ciencias Zoológicas

Tomo VIII, nº 18

PRIMERAS ETAPAS DEL SISTEMA CIRCULATORIO EN «FITZROYIA»

POR MARIA ISABEL HYLTON SCOTT

Tiene un sentido de agradecimiento esta inclusión de mi trabajo en el volumen dedicado al profesor Martín Doello Jurado. Sin su comedida intervención, mi tesis sobre la viviparidad de *Fitzroyia lineata*, que había quedado inédita diez años, hubiera, tal vez, esperado muchos otros sin aparecer. No podía, pues, dejar de sentir su presencia mientras me entretenía y me deleitaba siguiendo la evolución del sistema circulatorio embrional de la misma *Fitzroyia*. Al entregar mi pequeña contribución para integrar este volumen recordatorio, me sumo a los que han deseado expresar su aplauso a la obra cumplida por el profesor Doello Jurado en el Museo de Buenos Aires, reconociéndose particularmente la realizada al frente de la División Malacológica.

He hablado de deleite al referirme a mi encuesta y ciertamente no creo que haya espectáculo vital más asombroso, más cautivante que el que nos ofrece el circulatorio, cuando se abarca todo su recorrido en las primeras etapas y se siguen sus progresivos cambios en el huevo; aparición de vías nuevas, obliteración de otras, conexiones, desviaciones de la corriente, cambios todos tan maravillosamente sincronizados que se suceden sin la menor alteración del pulso regular y acompañan el crecimiento normal.

He constatado que los embriones que presentan insuficiente desarrollo respecto a sus hermanos, tienen casi siempre anomalías del circulatorio, siendo lógico conjeturar que esos individuos no llegan a término. Pero esos casos representan un porcentaje insignificante.

Las observaciones que doy a conocer aquí han sido realizadas en

años sucesivos, aprovechando la temporada sexual para tener embriones en diferentes etapas de desarrollo.

Me he concretado a la observación directa del vivo de manera que en todos los casos he podido constatar el curso de la sangre. Las notas gráficas han sido tomadas con ayuda de la cámara, en lo fundamental. Los dibujos se concretan al trazado de las principales vías, estando reducidas las redes circulatorias a lo esencial. Deben, pues, considerarse como semi-esquemáticos.

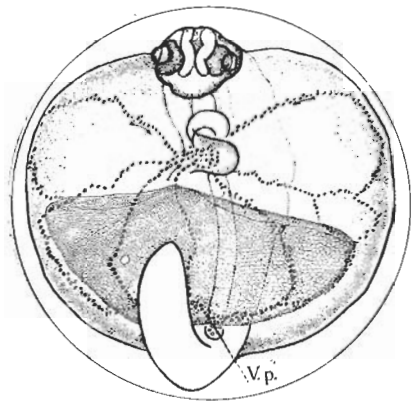
El huevo de *Fitzroyia* es de una transparencia excepcional. De ahí que constituya un material excelente para examinar las primeras fases de la circulación. Se puede iniciar la observación desde estadios tan pequeños que tienen los glóbulos sanguíneos todavía fijos y no se han iniciado aún las contracciones del tubo cardíaco, y seguir las etapas progresivas del circulatorio hasta que el sistema porta hepático queda concluyentemente organizado. Pero hay que aprovechar el tiempo de observación, pues el embrión resiste poco fuera de su medio natural y al detenerse las pulsaciones del corazón termina la circulación de glóbulos que hace aparentes los vasos y el embrión tórnase opaco.

En esta especie, la enorme dilatación ventral que representa el saco vitelino está en sus tres cuartas partes ocupada por cavidad pericardial. Es a esta peculiar dilatación del espacio pericardial a la que se debe la excepcional transparencia del huevo. El fenómeno responde a las particulares condiciones de viviparidad que han llevado a una máxima reducción del vitelo nutritivo, reemplazado ventajosamente por otros recursos, mientras se ha adaptado el saco vitelino a la función respiratoria.

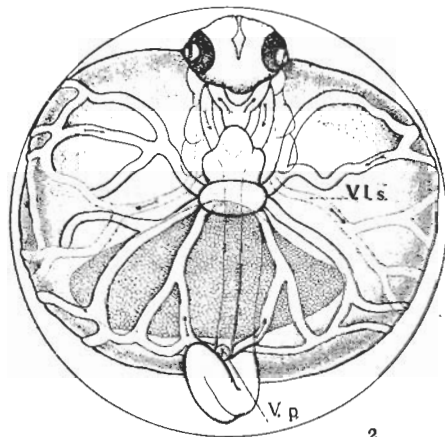
En embriones contenidos en cápsulas de unos 600 micrones de diámetro, toda la superficie del saco vitelino está literalmente cubierta de glóbulos sanguíneos fijos e inmóviles. Los mismos llenan la cavidad del tubo cardíaco que se expande por su extremo libre en la superficie del saco, cerca de la cabeza. Asimismo se perciben en el cuerpo del embrión, a lo largo de la línea subcordal correspondiente al curso de la aorta. Tales hechos parecen indicar que, tanto el saco vitelino como el endotelio del corazón y paredes aórticas son asientos de formación de elementos sanguíneos.

Cuando comienzan las pulsaciones del corazón, los glóbulos que encierra son sacudidos por las pulsaciones sin ser expulsados. He constatado esta situación en huevos de hasta 800 micras de diámetro. En un comienzo, las contracciones son irregulares e. d., el corazón pulsa unos instantes y se detiene para volver a empezar. Así, mientras se va fortaleciendo y capacitándose para asumir la función vital que le corresponde, hasta iniciar su marcha definitiva.

Los primeros tres o cuatro glóbulos se desprenden de la pared de la aorta y ruedan libres un trecho, avanzando y retrocediendo con vaivén acondicionado al ritmo de las contracciones cardíacas. A cada pulsación otros glóbulos adherentes y quietos se van soltando del endotelio del canal y se incorporan como elementos libres, sin sobrepasar en los impulsos que los arrastran, el límite de la aorta dorsal. Luego se van incorporando elementos del tubo cardíaco desprendidos de la masa móvil que llena su cavidad.



1



2

Figs. 1-2. — 1, Embrión de huevo de 0,85 mm de diámetro al iniciarse la circulación. Se ve el trazado de la *aorta dorsal* en el cuerpo del embrión y sobre el saco vitelino las principales vías despejadas por la corriente de glóbulos que surge por el poro anal. La red vitelina está alimentada solo por *vitelina posterior*. Los glóbulos hacen un recorrido tortuoso sobre el saco vitelino, convergiendo al *seno ceno* que los absorbe, cerrándose así el primer circuito ; 2, Huevo de 0,90 mm de diámetro. Muestra la disposición del primer par de *arcos aórticos* y *valves aórticas*. Se inician las *venas cardinales anteriores*, las que salen del cuerpo a uno y otro lado para ramificarse sobre el saco como *vitelinas laterales*. La red vitelina queda integrada por dos *vitelinas laterales* y una *vitelina posterior* (mediana).

Al regularizarse las pulsaciones, más y más elementos del corazón y aorta entran en la corriente dorsal que por fin forza una salida del cuerpo por la región caudal, derramándose sobre el saco vitelino, donde se distribuye en numerosas vías muy tortuosas (fig. 1).

Los glóbulos del saco vitelino que hasta este momento se han mantenido fijos, se van desprendiendo de sus adherencias, siendo arrastrados por los cursos que abre el torrente que viene del cuerpo.

Es, pues, la corriente de la aorta caudal la que canaliza las primeras vías de la circulación vitelina. Se pueden ver los glóbulos, temblando, despegar de sus adherencias y soltarse para seguir rodando, golpeando las paredes irregulares de los vasos embrionarios hasta quedar muchos

de ellos detenidos sin alcanzar el polo en que se abre el seno venoso.

Cuando los primeros glóbulos son absorbidos por el seno venoso, que se expande en la superficie del saco vitelino, se establece el primer circuito circulatorio. Se cumple así la primera etapa del desarrollo del circulatorio. Si se mira el embrión de frente se ve que la salida del corazón se realiza por un par de *arcos aórticos* que abarcan la faringe y se acodan para continuar dorsalmente como *raíces aórticas*. Estas se unen a nivel del tercio anterior del cuerpo en la *aorta dorsal* (Ver figura 2).

La *aorta* no sobrepasa el extremo del intestino, formando alrededor del mismo un anillo para salir debajo del ano como *vitelina posterior*. Este vaso es, pues, la resultante del derrame aórtico terminal. Cubre con su red de polo posterior del saco vitelino.

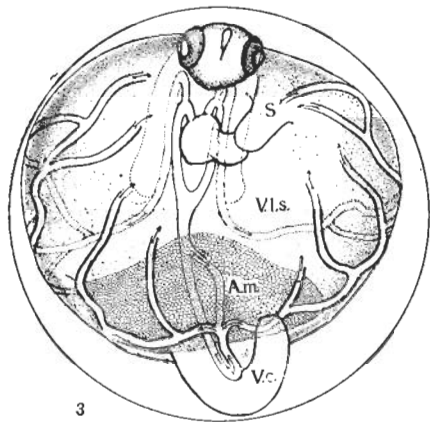
**CARDINALES ANTERIORES.** — Pronto algunos glóbulos escapan por el codo dorsal de los arcos aórticos, van hacia la cabeza y vuelven atrás medialmente a la cápsula auditiva de su lado hasta salir del cuerpo detrás del esbozo del opérculo, distribuyéndose sobre el saco vitelino. Estas nuevas vías en el cuerpo, representan la iniciación de las *cardinales anteriores*. Al principio los glóbulos son muy escasos y corren con débil impulso. Se necesita paciente observación para advertir el instante en que el nuevo curso queda expedito, por el recorrido de un glóbulo en movimiento. Con la salida al saco vitelino se inician las *vitelinas anteriores* o laterales (pares). Se comprende que debido a este retardo en su aparición, la red circulatoria de la *vitelina posterior* es la más eficiente en estas primeras etapas del desarrollo.

La red de las *vitelinas laterales* se extiende adelante, a uno y otro lado del saco, conectándose con los vasos de la *vitelina posterior*. La figura 2 muestra esta etapa del circulatorio en un embrión cuya cápsula mide unas 900 micras de diámetro.

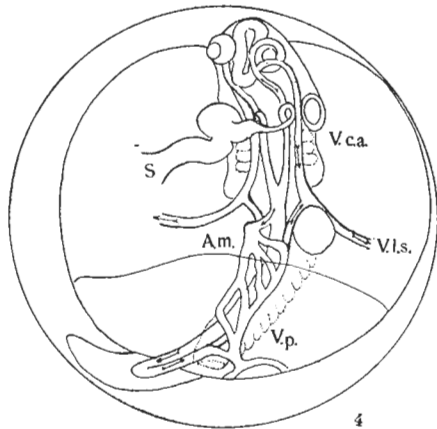
**ARTERIA MESENTÉRICA.** — Es la primera derivación aórtica. Aparece en embriones de cápsulas de aproximadamente 1 mm de diámetro, como una "goutière" o escape de glóbulos de la aorta sobre el intestino; el drenaje se realiza ventralmente al mismo hacia la vitelina posterior. Para esa etapa, la aorta se ha prolongado más atrás del nivel del ano, como aorta caudal y vuelve como vena subaórtica al encuentro de la arteria mesentérica que engrosa su caudal a su salida al saco vitelino. (Véase fig. 3). A veces la "goutière" mesentérica original no es única sino que la aorta desprende varios capilares iniciales sobre el intestino, pero en todos los casos la corriente se encauza hacia el vaso ventral,

que la lleva al poro sub anal, como hemos dicho. Es decir, que en esta etapa la sangre del abdomen y de la cola va a oxigenarse directamente. Esto dura hasta la aparición de las cardinales posteriores.





3



4

Figs. 3-4. — 3. Huevo de 1.1 mm de diámetro. La aorta caudal se prolonga detrás del ano un corto trecho y vuelve como *vaina sub-aórtica caudal*. Aparece el primer derrame arterial al intestino como primer cabo de arteria *celiaca mesentérica*. Ambos vasos confluyen en el poro vitelino anal; 4, Embrión de huevo de 1.60 mm. Hay solo un arco aórtico. Las venas *cardinales anteriores* reciben la sangre de la región posterior del cuerpo por las *cardinales posteriores* que se vuelcan a la altura del límite anterior del hígado, formando los Ductus Cuvieri. La red intestinal drena íntegramente por el poro vitelino posterior. El hígado no recibe todavía irrigación.

**CARDINALES POSTERIORES.** — Un nuevo gran paso en el desarrollo está dado por la aparición de estos vasos. Se originan como una prolongación de la vena caudal que sigue en el tronco ventralmente a la aorta, dividiéndose en dos ramas que se separan abiertamente a nivel de la cara posterior del hígado, para volcarse cada una, en la cardinal anterior de su lado, adelante del hígado la del lado izquierdo. Es decir, que en este momento una parte de la sangre de la región caudal sale del cuerpo por la vitelina posterior, recogiendo, según hemos visto, el aporte de la red intestinal. El resto sigue en el cuerpo y se evacúa por las cardinales posteriores. Con este derrame de las cardinales posteriores se acrece el caudal de las vitelinas laterales, mientras se debilita el de la vitelina posterior. Este proceso va a continuar hasta la eclosión del embrión. Considero la instalación de las venas cardinales posteriores como una marcada etapa del proceso de desarrollo del circulatorio.

**ARCOS BRANQUIALES.** — La etapa siguiente corresponde a la aparición de los arcos branquiales. No he logrado captar el instante en que se

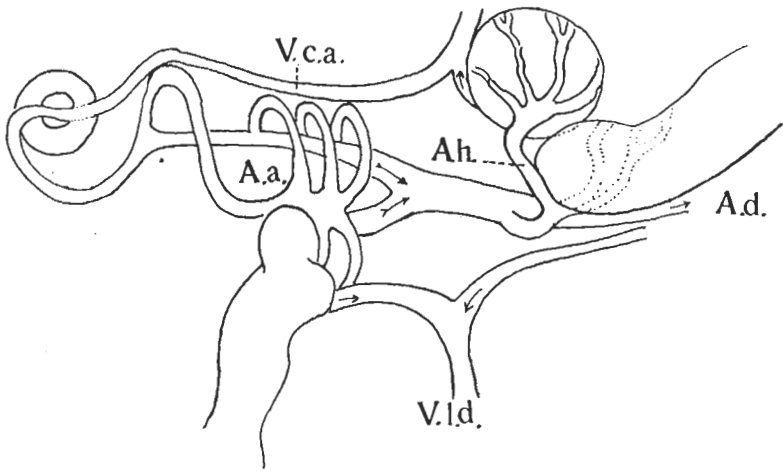


Fig. 5. — Esquema parcial del circulatorio de un embrión de cápsula de 1,7 mm. Hay cuatro *arcos aórticos*. Se inicia la circulación en el hígado por una rama de la *arteria celiaca* no entrando aún sangre venosa.

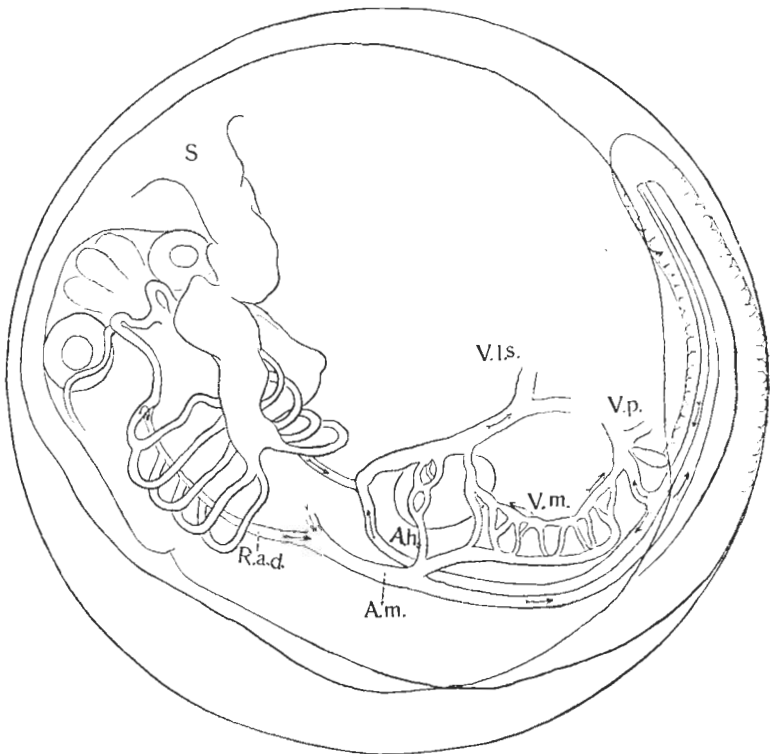


Fig. 6 — Huevo de 1,76 mm; están presentes cinco *arcos aórticos*. El sistema *porta-hepático* aparece en esta etapa representado por desviación al hígado de las vías anteriores de la red intestinal.

inician los arcos branquiales y supongo que esto se realiza muy rápidamente, pues he aplicado al objeto la más insistente atención. Cuando los he percibido eran ya vasos viables. En huevos de 1,6 mm de diámetro recién encontramos embriones con arcos aórticos branquiales, como muestra el esquema 5. Interpreto el primer arco como el arco hyo-mandibular y a los siguientes como los tres primeros branquiales. Como se ve, se originan separadamente del tronco arterioso y van a la raíz aórtica de su lado. En cuanto al primero, llega hasta el ojo y regresa como cardinal anterior. Esta va a unirse adelante del hígado, con la cardinal posterior formando la vitelina lateral.

La figura 6 ilustra sobre la disposición y adelanto del sistema aórtico-branquial en un embrión poco más adelantado. Tenemos ahora cinco arcos aórticos: el primera, referido como hyo-mandibular, inicia las raíces aórticas, a las que concurren los cuatro arcos branquiales, destinados a las cuatro holobranquias del adulto.

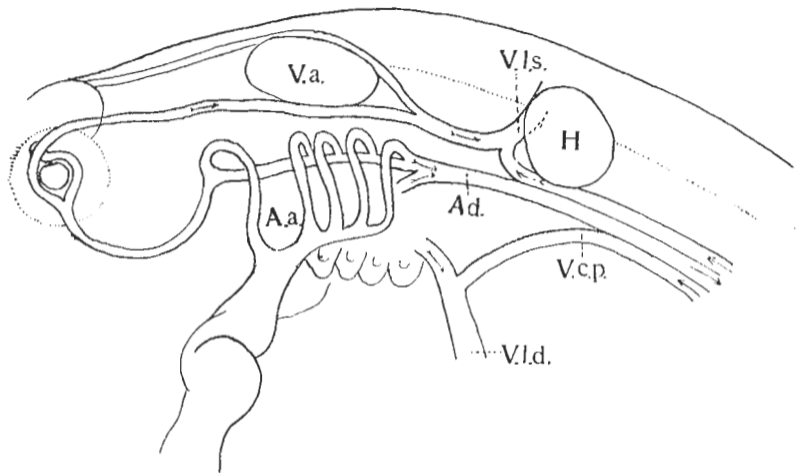


Fig. 7. -- Esquema parcial del circulatorio de un embrión en cápsula de 1.95 mm que ilustra la disposición de los cinco *arcos aórticos* en vista lateral

El primer arco, luego del recorrido del arco mandibular y a la altura de los ojos, se une por una anastómosis al del lado opuesto. No hay todavía diferenciación de arco mandibular y arco hyal, pero indudablemente representa a los dos primeros.

La densidad de los tejidos y cruce de corrientes en planos superpuestos dificulta progresivamente seguir en el vivo la observación de los arcos aórticos, de modo que no he logrado presenciar el proceso de desdoblamiento de las vías directas en ramas aferentes y eferentes branquiales (fig. 7).

### **CIRCULACIÓN EN EL HÍGADO**

El esbozo primero del hígado está ya definido en embriones de huevos de 1,6 mm de diámetro, según puede verse en la figura 4. Está ubicado sobre el saco vitelino, del lado izquierdo del cuerpo. Difiere en esto de lo común en teleósteos, en que es órgano más comúnmente dextro. La circulación se inicia por la derivación aórtica (arteria

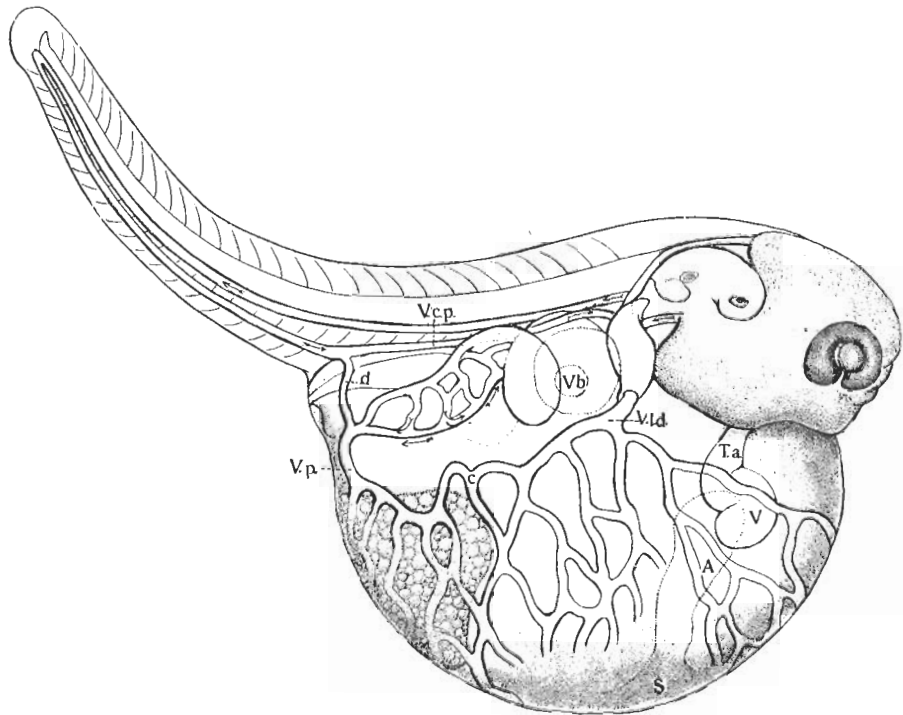


Fig. 8. — Embrión a término sacado de un huevo de más de 2 mm de diámetro. La vena *sub aórtica caudal* sigue casi íntegra en el cuerpo conservando sólo un insignificante derrame al saco vitelino por la *vitelina posterior*. Sobre la anastómosis dorso-lateral se marca el punto de concurrencia de los dos sistemas vitelinos.



celíaca o mesentérica), que pasa por delante del ansa intestinal y entra en el hígado, donde se ramifica como arteria hepática según ilustra la figura 5. El drenaje de la red hepática se hace por la vitelina lateral. No entra aún sangre venosa.

El sistema porta hepático se instala inmediatamente, como lo muestran embriones de poca más edad (fig. 6). Aquí se ve que los vasos anteriores de la red intestinal, desviando su curso hacia adelante, van al hígado, lo atraviesan y se vuelcan en la vitelina lateral, mientras los restantes vasos de la red intestinal llevan su caudal por la vena entérica ventral a la vitelina posterior. Mientras tanto se ha formado

sobre el saco vitelino una red respiratoria de alta eficiencia. Toda la superficie del globo vitelino queda cubierta por la red vascular. Los vasos que llevan la corriente de la vitelina posterior cubren la superficie correspondiente al sector posterior, con forma de media luna, atravesado al eje del cuerpo. En la zona correspondiente al pericardio se expande a uno y otro lado la red de las vitelinas laterales. Se forma una vía anastomótica transversal sobre el saco, en la que puede señalarse el punto de confluencia de las dos corrientes (fig. 8).

---

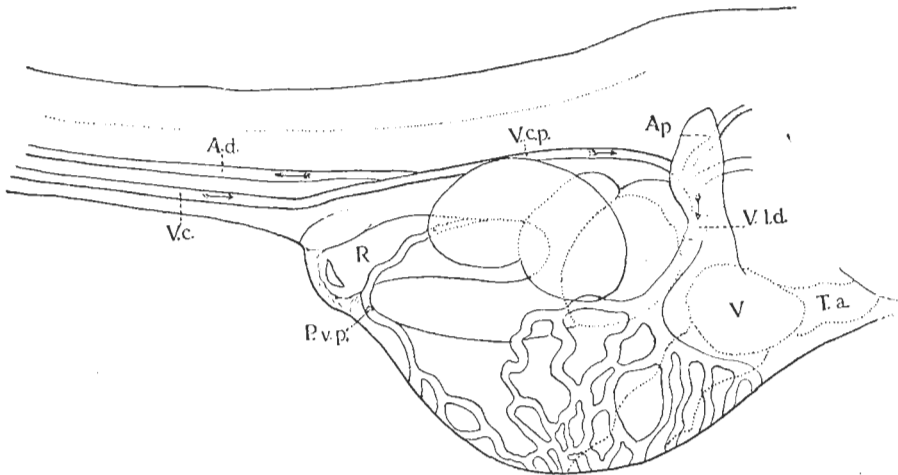


Fig. 9. — Embrión recién eclosionado, con saco vitelino en involución. Toda la sangre de la vena caudal sigue en el cuerpo. Sólo fluye por el poro vitelino posterior el último derrame proveniente de la circulación intestinal, es decir la sangre que no ha sido captada por el sistema porta. En este caso falta la anastomosis transversa lateral de la circulación vitelina, resultando separadas dorsalmente las redes provenientes de una y otra vitelina. La confluencia de ambos sistemas se produce casi a la entrada del seno venoso.

La ulterior evolución de la vena subaórtica caudal se hace por el gradual aumento de sangre al cuerpo a costa del debilitamiento de su derrame en la vitelina posterior. Este debilitamiento lleva a la supresión de esa vía de derrame externo al seguir toda la sangre de la vena caudal en el cuerpo. Entonces la vena vitelina posterior queda sólo alimentada por el drenaje intestinal. La circulación vitelina está así íntimamente correlacionada a la hepática-mesentérica. En embriones de huevos de 2,25 mm suele estar realizado este paso, pero algunos huevos de 2,5 mm pueden conservar todavía un derrame caudal al saco vitelino (fig. 8). Entre tanto ha ido aumentando el volumen de sangre al hígado, vía porta hepática, con el consiguiente debilitamiento de su descarga en la vitelina posterior. Esta resulta así muy disminuída en embriones a término o próximos a la eclosión.

La última etapa del proceso de desarrollo del sistema porta hepático transcurre después de la eclosión. Alevinos de 6,5 mm de largo, con saco vitelino en regresión, conservan todavía viable el poro vitelino anal, por el que fluye la última sangre procedente de la red intestinal (fig. 9). Cuando el poro vitelino posterior se oblitera es porque toda la sangre de la red intestinal drena hacia el hígado, completándose así el ciclo evolutivo del sistema porta hepático. El poro vitelino anal, es, pues, el índice marcador de ese ciclo.

Consecuente a la obliteración del poro vitelino posterior, la circulación vitelina queda captada por las vitelinas laterales que mantienen las vías circulantes gracias a la favorable disposición de las anastómosis dorso laterales. Se puede seguir sobre ese vaso el traslado progresivo hacia atrás del punto de confluencia de las dos corrientes durante el desarrollo. En la figura 9 el poro vitelino anal es todavía viable. Falta en este caso la anastómosis y las dos redes vitelinas resultan bien delimitadas, produciéndose su confluencia a la entrada del seno venoso, pero este caso es poco frecuente.

#### PARED DEL CUERPO, ALETAS Y OPÉRCULO.

La irrigación de la pared del cuerpo se realiza por arteriolas intersegmentales originadas de la aorta dorsal. Los vasos metaméricos ascendentes alternan algo irregularmente con los descendentes que se derraman en la vena subaórtica caudal y cardinales. Como ha visto Solewski en *Rhodeus*, aquí también cada vena segmental sigue a la arteria segmental del septo anterior, pero de vez en cuando venas y arterias se repiten en dos septos sucesivos. También ocurre que la sangre baja por el septo anterior, corriendo de atrás hacia adelante por el arco anastomótico dorsal; porque este sistema de vasos transversales de ida y vuelta forma una serie de arcos que se alinean en un canal longitudinal a uno y otro lado de la mediana. Ignoro cómo se soluciona el problema de esos arcos con corriente en contra, pero supongo que la fuerza de la corriente normal basta para corregir esos tramos.

Las aletas, tanto pares como impares, se constituyen muy tardíamente. La circulación de la aleta caudal se inicia por algunos bucles de la aorta terminal, detrás del extremo posterior de la cuerda, lo que ocurre en jóvenes alevinos de 6 a 7 mm de largo, con el saco vitelino ya reabsorbido (fig. 10 A). Para entonces ya la aleta está bien delimitada. Los bucles, como lazadas simples, se multiplican y van disponiéndose en forma de abanico (fig. 10 B). Finalmente se constituye un vaso transversal que da salida a las arteriolas aferentes y otro

para recibir las ramas eferentes en la cabecera de la vena caudal (fig. 10 C).

Las aletas pectorales drenan directamente en las vitelinas laterales, que es decir los Ductus Cuvieri del adulto.

En cuanto al opérculo, su irrigación es dependiente de la diferenciación del arco hyo-mandibular, que, como hemos visto, es único inicialmente y así se mantiene hasta etapas bastante avanzadas. En embriones eclosionados de unos 3,8 mm de largo ese primer arco está ya desdoblado en dos vasos: uno respondiendo al arco mandibular

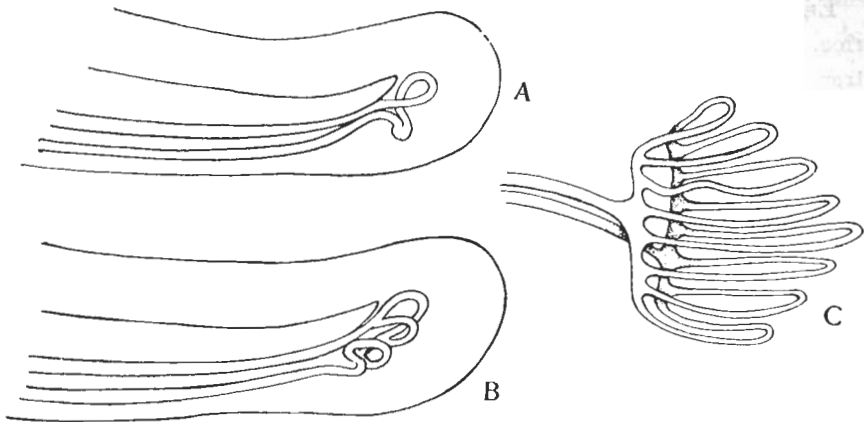


Fig. 10. — A, primeros bucles de la arteria caudal detrás del extremo posterior de la cuerda, indicando el comienzo de formación de la aleta caudal; B, fase más avanzada en que se originan los vasos radiales; C, disposición semiesquemática ulterior con vasos aferentes (arteriales) y eferentes (venosos) simples y continuos, dispuestos en doble abanico.

Fig. 10. — A, primeros bucles de la arteria caudal detrás del extremo posterior de la cuerda, indicando el comienzo de formación de la aleta caudal; B, fase más avanzada en que se originan los vasos radiales; C, disposición semiesquemática ulterior con vasos aferentes (arteriales) y eferentes (venosos) simples y continuos, dispuestos en doble abanico.

y el otro al arco hyoideo. Es esta arteria hyoidea propiamente dicha que provee a la irrigación del opérculo, como arteria opercular, ramificándose profusamente sobre el mismo. La vena opercular se vuelca en la cardinal anterior, a la altura del tercio posterior de la cápsula otica.

#### DISCUSION

Es un hecho conocido que en teleosteos aparecen disposiciones variadas del sistema circulatorio embrional para compensar la ineficacia del equipo branquial en las primeras etapas de la vida.

A ello responden las redes transitorias que se organizan sobre el saco vitelino o repliegues tegumentarios iniciales de aletas, en tanto se va organizando el sistema de arcos aórticos, es decir, el sistema branquial.



Hemos visto cómo *Fitzroyia* resuelve este problema, complicado en su caso con el de la viviparidad. Me parece de significación para ampliar el criterio general sobre el proceso evolutivo del aparato circulatorio de teleosteos, enfrentar este caso para su comparación al de otra forma, con peculiares redes respiratorias embrionarias: *Rhodeus sericeus* Pall, estudiada por W. Solewski.

#### VENA CAUDAL

En *Fitzroyia* la vena caudal recorre, como un simple vaso subaórtico, todo el largo de la cola hasta la región anal, en tanto en *Rhodeus*, tras brevísimo recorrido bajo la arteria caudal, se aleja de la misma para seguir bordeando el repliegue membranoso ventral, como vena caudal inferior.

En *Fitzroyia* la vena caudal es única, mientras *Rhodeus* forma una segunda vena caudal (vena caudal profunda), que reemplaza a la primera y es la que recoge el aporte de los vasos segmentales que colectaba aquélla inicialmente.

En *Fitzroyia* la cola no tiene ninguna función respiratoria y sólo cursa la vena caudal sin modificación secundaria, como vía simple, hasta derramarse afuera, en la primera etapa, en tanto se organizan en *Rhodeus* dos redes vasculares caudales, una dorsal y otra ventral, como primer recurso de oxigenación de la sangre. Cuando desaparecen estas redes quedan las dos venas caudales coexistiendo por algún tiempo. Nunca se ve esto en *Fitzroyia*. Su vena caudal única sería homóloga a ambos vasos y redes venosas de *Rhodeus*.

#### RED VITELINA

La red vitelina aparece en *Fitzroyia* en la fase inicial del desarrollo; en *Rhodeus* se organiza más tardíamente como red complementaria o de reemplazamiento de las redes caudales. Se forma, dice Solewski, de la vena caudal inferior, así como de las cardinales, en la parte en que contactan con el saco vitelino. Los Ductus Cuvieri no tienen participación alguna en la red. Bien diferente cosa se ve en *Fitzroyia*. La red vitelina se inicia también por el derrame de la vena de la cola, pero su más importante caudal proviene de los Ductus Cuvieri, que como venas vitelinas laterales se arborizan y cubren con su red la mayor superficie del globo vitelino. Es decir que mientras en *Rhodeus* la cardinal posterior se descarga en su curso en numerosos vasos al saco vitelino, en *Fitzroyia* hace su recorrido en el cuerpo sin derivaciones al saco y se vuelca al término íntegra en el Ductus Cuvieri de su lado.

Diferente también debe resultar el regreso de la corriente circulatoria al corazón, y así en *Rhodeus* las venas vitelinas son vías eferentes vitelinas colectoras que confluyen al Ductus Cuvieri como único vaso de cada lado, finalmente reducido al de un solo lado. En *Fitzroyia* los numerosos canaliculos de la red concurren independientemente al seno venoso, en el polo distal del saco, donde tienen entrada directa al corazón.

Contrasta así fuertemente el aspecto de un embrión con Ductus Cuvieri simple, bien delimitado, cruzando la superficie anterior del saco vitelino y con la red vitelina relegada a la parte posterior del saco — tal es en *Rhodeus* — con el de otro en que se expanden a cada lado y adelante los Ductus Cuvieri ricamente arborizados, siendo absorbidos todos sus vasos directamente por el corazón, a cuyo seno concurren.

#### IRRIGACIÓN DEL HÍGADO

También aquí advertimos diferentes disposiciones. En *Rhodeus* el hígado es dextro y la vena vitelina derecha provee a su irrigación, aproximándosele de abajo y atrás. *Fitzroyia* tiene inicialmente el hígado situado hacia la izquierda y no recibe ningún vaso vitelino. Su primera irrigación es arterial y está administrada por la aorta. Luego entra sangre venosa de la red intestinal. Drena en el Ductus Cuvieri izquierdo, o sea que se vuelca en la circulación vitelina en vez de ser llevada directamente al corazón por una corta vena hepática.

Estas aparentes diferencias o contrastes se explican por el distinto carácter de la red vitelina en uno y otro caso, como hemos visto.

#### BIBLIOGRAFIA

1. ANTHONY, R. Sur la circulation embryonnaire primitive des Poissons Téléostéens. — *Bul. Acad. des Scienc.* 474. París, 1917.
2. BUDGETT, J. On the brooding-habits of some West-African Fishes. — *The Budgett memorial volume.* 1907.
3. CHEVEY, P. Sur les derniers etages du developpement de la circulation caudale chez la Perche. — *Bul. Soc. zool. de France.* 58, 1923.
4. OLKO, A. The respiratory vessels of the Yolk-sac of the Trout *Salmo trutta* L. — *Zoologica Ploniae*, vol. 6, fasc. 3, 1953-1955.
5. HYLTON SCOTT, M. I. Sobre gemelos uniovnlares de *Fitzroyia lineata*. — *Physis*, Rev. Soc. Arg. de C. Nat., t. VIII, 1927.
6. — Sobre el desarrollo intraovarial de *Fitzroyia lineata* (Jen) Berg. — *Anales del Museo Nac. de Historia Natural de B. A.*, t. XXXIV, 1928.

7. SOLEWSKI, J. W. The development on the blood vessels in the Bitterling *Rhodeus sericeus* Pall. — *Bull. Internat. Acad. Polonaise des Sc. et Lett.*, n° 4-6, B 11, 1951.
8. STRAWINSKI, S. The development of the liver vessels of the Sea-trout *Salmo trutta* L. — *Bull. Internat. Acad. Polonaise des Sc. et Lett.*, n° 7-10, B 11, 1949.

#### ABREVIATURAS

A.....	atrio	R. a. d....	raíz aórtica derecha
Aa.....	arcos aórticos	R. a. s....	raíz aórtica izquierda
Ad.....	aorta dorsal	S.....	seno venoso
A. p.....	aleta pectoral	T. a.....	tronco arterial
A. h.....	arteria hepática	V.....	ventrículo
A. m.....	arteria celiaca-mesentérica	V. a.....	vesícula auditiva
c.....	convergencia de las corrientes de vitelina posterior y lateral	V. b.....	vesícula biliar
d.....	último derrame de la vena caudal al saco vitelino	V. c.....	vena subaórtica caudal
H.....	hígado	V. c. a....	vena cardinal anterior
P. v. p....	poro vitelino posterior	V. c. p....	vena cardinal posterior
B.....	recto	V. l. d....	vena vitelina lateral derecha
		V. l. s. ...	vena vitelina lateral izquierda
		V. m.....	vena mesentérica
		V. p.....	vena vitelina posterior

---

#### REVISTA

DNL

MUSEO ARGENTINO DE CIENCIAS NATURALES «BERNARDINO RIVADAVIA»

E INSTITUTO NACIONAL DE INVESTIGACIÓN DE LAS CIENCIAS NATURALES

Ciencias Zoológicas, Tomo VIII, n° 18, diciembre de 1962

---

Versión Electrónica

**Justina Ponte Gómez**

División Zoología Vertebrados

FCNyM

UNLP

[Jpg\\_47@yahoo.com.mx](mailto:Jpg_47@yahoo.com.mx)